Ueber einen Fall von
Bauch-Blasen-Genitalspalte.

(Mit Abbildungen.)

Inaugural-Dissertation

zur

Erlangung der Doktorwürde

in der

gesamten Medizin,

verfasst und einer

Hohen medizinischen Fakultät

der

Kgl. Bayer. Ludwig-Maximilians-Universität zu München

vorgelegt von

Georg Knauf,
approb. Arzt aus Heidelberg.

München, 1904.
Kgl. Hof- u. Universitäts-Buchdruckerei von Dr. C. Wolf & Sohn.

Digitized by the Internet Archive
in 2026

https://archive.org/details/IA41552301_0177

Ueber einen Fall von
Bauch-Blasen-Genitalspalte.

(Mit Abbildungen.)

Inaugural-Dissertation

zur

Erlangung der Doktorwürde

in der

gesamten Medizin,

verfasst und einer

Hohen medizinischen Fakultät

der

Kgl. Bayer. Ludwig-Maximilians-Universität zu München

vorgelegt von

Georg Knauf,
approb. Arzt aus Heidelberg.

München, 1904.
Kgl. Hof- u. Universitäts-Buchdruckerei von Dr. C. Wolf & Sohn.

Gedruckt mit Genehmigung der medizin. Fakultät
der Universität München.

Referent: Herr Obermedizinalrat Prof. Dr. von Bollinger.

Von Herrn Hofrat Dr. med. Ed. Molitor in Buchloe wurde am 28. Mai 1904 dem pathologischen Institut in München eine Missgeburt eingeschickt (Einlauf Nr. 235), deren Beschreibung mir für die vorliegende Arbeit von Herrn Obermedizinalrat Prof. Dr. v. Bollinger überlassen wurde.

Zum Eingange möge hier das Wichtigste aus dem Begleitschreiben und aus späteren Mitteilungen des Herrn Hofrat Molitor erwähnt werden. Die Mutter des totgeborenen Kindes (eine III para), ihre Eltern und Geschwister sind gesund und ohne entstellende Gebrechen; der Vater des Kindes ist ebenfalls gesund; seine Mutter soll ein deformes Kind geboren haben, eine Schwester ist mit Kyphose behaftet. Angeblich verlief die Schwangerschaft von Anfang an und besonders nach dem vierten und fünften Monat schmerzhafter als sonst, die Frau verspürte stets einen Drang nach unten und zeitweise heftiges Stechen im Unterleib. In den letzten acht Tagen vor der Geburt wurde stets ein Abgang von blutig tingiertem Schleim beobachtet. Am 26. Mai früh 4 Uhr sprang die Blase; nachher floss eine geringe Menge von Blut ab, weshalb die Hebamme aus Furcht vor stärkeren Blutungen den Arzt rufen liess mit der Meldung, es liege eine Placenta praevia vor. Eine genaue Untersuchung war wegen Straffheit des inneren Muttermundes nicht möglich; so kam es, dass die vorgelagerten Eingeweide eine Placenta praevia vortäuschten. Selbst am Abend, bei der Entwicklung des Kindes, war die Hand noch schwer durch den inneren Muttermund zu bringen. Dieser Umstand erklärt die Einrisse am Präparat;

insbesondere liess sich der Einriss zwischen den beiden Oberschenkeln nicht vermeiden, da zur Extraktion des Kindes ein ziemlich starker Zug am rechten Fuss nötig war.

Erwähnt muss noch werden, dass die zwei vorausgegangenen Kinder gesund und ohne Deformität geboren wurden, (das erste, illegitime, starb im ersten Vierteljahr) und dass in allen drei Fällen das Wochenbett normal verlief.

Da das eingeschickte Präparat grosse Deformitäten des Skeletts erkennen liess, so wurde zunächst von Herrn Prof. Dr. Rieder die Röntgenaufnahme gemacht, und dann mir das inzwischen in Formalin eingelegte Präparat am 11. Juni übergeben.

Beschreibung.

Die äusserliche Betrachtung ergibt folgendes:

Die Missgeburt ist weiblichen Geschlechts und hat eine Körperlänge von 40 cm; dieselbe entspräche also einem Alter von acht Mondmonaten; mit Berücksichtigung der hochgradigen Verkrümmungen der Wirbelsäule ist jedoch dieses Mass als zu kurz zu bezeichnen und demgemäss auch das Alter des Kindes höher, ungefähr auf neun Mondmonate, zu schätzen. Die Frucht ist wohlgenährt, mit Vernix caseosa reichlich bedeckt und zeigt noch an Gesicht und Armen Lanugohaare. Der Kopf ist wohlgebildet, sein fronto-occipitaler Umfang beträgt 30 cm. Die Schädelknochen weisen keine Defekte auf, die Fontanellen haben gewöhnliche Grösse; die Augenöffnungen, die Nasenlöcher, die Lippen und der Gaumen sind ganz normal. Ebenso sind der Hals und die beiden Arme ohne Missbildungen.

Die Brustwirbelsäule ist linkskonkav kyphoskoliotisch, die rechten Rippen sind von der Seite her und von vorne plattgedrückt; die Lendenwirbelsäule ist stark lordotisch und wendet sich nach links.

Die beiden Beine sind nach hinten und oben geschlagen, und zwar ist jedes Bein auf seiner Seite so nach aussen gedreht, dass die Grosszehenränder der Füsse nach aussen schauen und sich die Kniekehlen nach hinten öffnen. Das linke Bein liegt mehr nach vorne, der Körperseite an, während das rechte Bein hinter der Wirbelsäule liegt. Die Füsse sind übereinander gelagert, dergestalt, dass der obenliegende rechte Fuss mit Pes-valgus-Stellung den unter ihm liegenden wohlgebildeten linken Fuss schützt. Auf der nach vorne gekehrten Fläche des rechten Oberschenkels fällt eine 7 mm im Durchmesser grosse, flache, kreisrunde Hautwarze ins Auge, die sich durch eine scharf eingegrabene Hautfurche von ihrer Umgebung abgrenzt.

Zwischen den beiden Oberschenkeln klafft ein 6 cm langer, nach der tiefsten Einziehung der Lendenwirbellordose sich erstreckender Einriss; derselbe geht durch Fettschicht und Muskulatur, am rechten Oberschenkel sogar bis auf den Knochen; er ist, wie schon erwähnt, bei der Entwicklung des Kindes entstanden.

Durch Betasten lässt sich eine Lücke im Beckenring erkennen, derart, dass die beiden Facies symphyseos der Schambeine als zwei Knochenvorsprünge unter der Haut zu fühlen sind, die sich in einem Abstand von 4 cm voneinander halten. Zwischen ihnen öffnet sich in einer quergestellten Spalte ein 1 cm tiefer, blind endigender Kanal von engem Kaliber, der Anus atreticus.

Anstatt der Bauchdecken ist ein grosser Hautdefekt zu sehen. Der linke Rand desselben verläuft in annähernd gleichmässiger Bogenlinie am unteren Rand des Brustkorbs bis zur Stelle der grössten Ausbiegung (1 cm nach aussen von der Mammillarlinie), um von da umzubiegen und über der gespaltenen und evertierten Blase zu endigen.

Auf dieser ganzen Strecke stösst das Peritoneum parietale

mit der Bauchhaut zusammen. Der rechte Rand verläuft, ebenso wie der linke an einer eingezogenen Stelle dicht unterhalb des Sternums beginnend, anfangs symmetrisch zum linken Rand, biegt aber nicht so früh ein, sondern läuft auf die rechte Facies symphyseos zu, wendet sich von hier aus wieder in nach links konkavem Bogen nach oben, um über der Blase zu endigen. An dieser rechten Grenzlinie geht die Bauchhaut überall in eine derbe, durchscheinende Membran über; auf der Aussenseite derselben hängen faden- und bandförmige Fetzen, an deren Basis sich die Trennung in zwei Häute bewerkstelligen lässt. Die innere von diesen geht kontinuierlich in das Peritoneum parietale über, die äussere setzt sich in einer deutlichen Grenze in die Körperhaut fort. Eine Zwischenschicht zwischen diesen beiden Häuten ist nicht nachweisbar. Diese Membran hat sich am rechten Rand der vorliegenden Eingeweide zusammengefaltet, beim Ausbreiten bedeckt sie etwa ein Drittel derselben; sie ist unten in der Mittellinie am breitesten (8 cm) und verjüngt sich gleichmässig, sichelförmig bis zum unteren Sternalende. In ihrer tiefsten Stelle ist ein dreieckiger, offenbar älterer Einriss; der diesen begrenzende rechte Saum der Membran ist schwartig verdickt und läuft in einem spornartigen Zacken in die Haut aus. Kurz vor diesem, ihrem Ende ist die etwa 1 cm breite Membran nochmals schief in der Richtung nach oben und aussen eingerissen, so dass ein spitzer Zipfel in ihr gebildet wird. Dicht über diesem Zipfel sieht man die Risstelle eines in die Tiefe steigenden Gefässes. Denkt man sich den linken Rand des Bauchhautdefektes symmetrisch dem rechten verlängert, also in einer Bogenlinie an der linken Facies symphyseos und etwas über dem Anus atreticus vorübergeführt, so begrenzt diese gedachte Linie nach unten ein ovales, eigentümlich verändertes Hautfeld. Die Struktur desselben steht etwa in der Mitte zwischen normaler und

narbig veränderter Epidermis; neben verschiedenen, unregelmässigen Hautfalten fallen besonders zwei, in einem Abstand von 1 cm am unteren Rand konzentrisch verlaufende, tief eingegrabene Hautfurchen ins Auge, die nach links sich einander nähern. In diesem Hautfeld liegt oben in der Mitte die gespaltene und evertierte Blase; sie stellt sich als ein herzförmiges, im ganzen 3 cm breites und 2 cm langes, in der Mittellinie eingezogenes, dunkelrot gefärbtes Schleimhautstück dar, auf dem in der Richtung von oben nach unten und aussen beiderseits feine Plicae mucosae zu erkennen sind. Dicht an die Blase und in seiner oberen Hälfte noch von ihr begrenzt, schliesst sich ein 1 cm langer und $^1/_2$ cm breiter elliptischer Wulst an, der durch eine in der Medianlinie verlaufende Kerbe in zwei gleiche Lippen geteilt wird. In der oberen Hälfte dieser Kerbe öffnet sich ein $1^1/_2$ cm langer, blinder Kanal von geringem Kaliber. (Durch die Präparation ergibt sich, dass wir in diesem Gang die Scheide vor uns haben.)

In der Bauchspalte liegen ohne Bedeckung, nur mit dem visceralen, an mehreren Stellen zerrissenen Peritonealüberzug bekleidet, folgende Organe zutage: Zu oberst die Leber, darunter der Magen mit der rupturierten Milz, endlich ein Convolut äusserst fest miteinander verklebter Darmschlingen, deren Ende sich über der Blase als Anus praeternaturalis öffnet.

Da die Eingeweide hauptsächlich auf der rechten Seite liegen, sieht man links an einer hervorragenden Stelle der Rückwand des Abdomens, die der Lage der linken Niere entspricht, das linke Ovarium mit der Tube; legt man die Darmschlingen nach links, so ist das rechte Ovar mit der Tube, aber an tieferer Stelle, zu sehen.

Die Bauchhöhle ist von der Brusthöhle durch das Zwerchfell vollständig abgeschlossen.

Die Placenta ist elliptisch geformt, mit Durchmessern von 17 und 13 cm und besitzt eine Dicke von 2—3 cm. Die materne Fläche ist unregelmässig gelappt und zeigt starke Verfettung.

Auf der fötalen Fläche befindet sich in der Mitte eine 3 cm im Durchmesser grosse, runde, subamniotische Cyste mit serös-sanguinolentem Inhalt. In grösseren Abständen verteilt, finden sich noch einige, aber bedeutend kleinere, gleichartige Cysten vor. Die Eihäute sind ziemlich derb, mehrfach zerrissen und nicht vollständig. Arteria und Vena umbilicalis verlassen die Placenta am Rand; sie verlaufen in der Wand der Eihäute nur 6 cm lang zusammen. Die Arterie biegt dann scharf im rechten Winkel ab und verläuft noch etwa 6 cm in mehreren Biegungen am Amnion weiter, um in einem schwartigen Hautfetzen abgerissen zu enden. Von der Stelle ab, wo sich die beiden Gefässe trennen, läuft die Vena umbilicalis in einer derben Amnionbrücke, die sich über die fötale Placentarfläche spannt, noch 4 cm weiter bis zu ihrer Zerreissungsstelle. Mit dieser Amnionbrücke scheint eine Falte der Schafhaut im Zusammenhang gestanden zu sein; diese Falte zeigt oben eine Risstelle und trennt in gerader Linie etwa $^1/_7$ der fötalen Placentarfläche von der übrigen Hauptfläche ab. Zu erwähnen bleibt noch eine knollige Auftreibung an der Arterie an der Stelle ihres Auftreffens auf die Placenta. Reste von Dotterbläschen oder Dottergang sind nicht aufzufinden.

Ergebnisse der Präparation.

[An dieser Stelle sollen die Sektionsbefunde der wichtigsten Teile dargelegt werden, mit Ausnahme der Gefässe und des Knochengerüstes, die im Interesse grösserer Übersichtlichkeit weiter unten im Zusammenhang beschrieben werden sollen.]

Brusthöhle.

Die Brusthöhle ist vollständig durch das Zwerchfell abgeschlossen; das Sternum ist wohlgebildet, die Rippen der rechten Seite sind, wie schon erwähnt, von der Seite und von vorn her abgeplattet; hierdurch und durch die linkskonkave Kyphoskoliose sind die beiden Thoracalraumhälften an Grösse sehr verschieden. Die rechte ist spaltförmig, die linke viel geräumiger. Die Organe der Brusthöhle sind deshalb in ihrer Gesamtheit mehr nach links gelagert; besonders auffällig ist dies bei der rechten Lunge, deren unterster Lappen nach hinten vor die Wirbelsäule abgeknickt ist. Im übrigen bieten diese Organe keine pathologischen Verhältnisse dar. Zu oberst liegt die herzförmige, 3 cm breite und lange Thymus, darunter das gleichlange, aber etwas schmälere Herz, dessen innerer Bau, dem fötalen Kreislauf entsprechend, vollkommen normal sich darstellt; in den Herzkammern befindet sich spärliches Cruorgerinnsel. Von dem Aortenbogen zweigen sich in normaler Weise die Arteria anonyma, Carotis communis sinistra und Subclavia sinistra ab. Der Ductus Botalli bildet eine 1 cm lange und 3 mm breite Kommunikation der Arteria pulmonalis und Aorta. Rechts hinten und links vorne am Herzen liegen die normal gelappten, vollständig atelectatischen Lungen.

Bauchhöhle.

Dicht an der oberen Grenze des Bauchwanddefekts liegt querüber die Leber; sie ist an ihrer oberen Fläche halbmondförmig mit dem Zwerchfell verwachsen und liegt zum grössten Teil ausserhalb der Bauchhöhle. Sie zeigt, von vorne gesehen, deutlich drei Lappen; der mittlere ist erheblich kleiner als die beiden anderen, gleich grossen. Die Gesamtgrösse der Leber beträgt 8 cm an Länge, fast durchwegs 4 cm an Breite und $4^1/_2$ cm an der dicksten Stelle.

Die Hinterseite ist in vier Lappen deutlich abgeteilt. Lobus quadratus und Lobus Spigelii sind beide je 1 cm breit und 2 cm lang. Das Ligamentum suspensorium fehlt; die Gallenblase und der Ductus cysticus sind nicht vorhanden. Auf der Mitte der linken, ungewöhnlich breiten Seite des Lobus sinister befindet sich eine trichterförmige, tiefe Einsenkung, an deren Grund die Nabelvene in die Leber eintritt. Aus der Mitte der mit dem Zwerchfell verwachsenen, oberen Fläche kommt die Vena hepatica hervor, die sich aus drei Wurzeln zusammensetzt und als einziges Gefäss aus der unteren Körperhälfte in den rechten Vorhof einmündet.

Das kleine Netz ist vollständig erhalten. Im Ligamentum hepato-duodenale liegen zu oberst der Ductus choledochus, darunter links die Arteria hepatica, rechts die Vena portarum.

In der unteren konkaven Einbuchtung der Leber liegt, mit der von hinten oben nach vorn unten gerichteten Hauptachse, der Magen; er ist 6 cm lang, $3^1/_2$ cm breit und 3 cm dick und ist vollständig mit derben, bröckeligen Cruormassen gefüllt. Die Schleimhaut ist in Längsfalten gelegt; das hämorrhagische Epithel löst sich zum Teil bei Entfernung des Cruors ab.

Das von der grossen Kurvatur des Magens ausgehende grosse Netz ist kurz und verdickt und mit der unteren Magenfläche verklebt.

Die nach unten sich verjüngende, birnförmige Milz liegt der hinteren linken Seite des Magenfundus an, sie ist 3 cm lang, $2^1/_2$ cm oben breit und ebenso dick; das untere Ende derselben ist etwa in Haselnussgrösse abgerissen und hängt nur noch durch eine schmale Parenchymbrücke mit der Hauptmasse zusammen.

Wie schon geschildert, bilden die hauptsächlich rechts gelegenen Darmschlingen einen fest verbackenen Klumpen

von etwa 8 cm Länge, 6 cm Breite und $2^1/_2$ cm Dicke. Die einzelnen Darmschlingen sind nur schwer voneinander zu trennen. Beim Aufschneiden zeigt sich, dass der Darm grösstenteils mit Blutgerinnseln erfüllt ist, die sich an vielen Stellen schwer lösen lassen, wobei dann auch die hämorrhagische Schleimhaut mitgeht. Das Volumen des Darmes ist ausserordentlich wechselnd, so dass eine Unterscheidung der einzelnen Darmabschnitte kaum möglich ist. Ausserdem fehlen die das Jejunum charakterisierenden Kerkring'schen Falten vollständig.

Der Anus praeternaturalis stellt sich als eine spitzwinklige, gleichschenkelige, dreieckige Öffnung im unteren Darmende dar, deren 1 cm breite Basis dicht oberhalb der Blase sich befindet, und deren Höhe 3 cm beträgt. Diese Öffnung führt in eine ringsum geschlossene Höhle von etwa 3 cm Durchmesser; die dieselbe begrenzende, äussere Darmwand liegt in horizontalen Falten; senkrecht zu diesen verlaufen die zahlreichen Schleimhautfalten.

Im Dach dieser Höhle, $^1/_2$ cm einwärts vom rechten Rande des Anus praeternaturalis, befindet sich die Kommunikationsöffnung zu dem Darm; es ist dies eine ovale Lücke mit einem grössten Durchmesser von $^1/_2$ cm. Sie führt in einen 13 mm langen Kanal von ovalem Durchschnitt und mit einem grössten Durchmesser von 7 mm zu einer zweiten, rissartigen Öffnung in der Vorderwand des Darmes; dieser Riss durchsetzt auch die an dieser Stelle adhärente, schon erwähnte Membran. Erst oberhalb dieser zweiten abnormen Öffnung im Darm befinden sich die, das Lumen desselben vollständig ausfüllenden Cruormassen; in dem erwähnten Kanal und in der, unterhalb desselben den Darm überhaupt abschliessenden Höhle ist grünliches, gallertiges Meconium angehäuft. Die tiefsten Punkte des Darmlumens bilden zwei Divertikel im Boden der Höhle;

das erstere liegt vorne, ist 1 cm tief, der Durchmesser seiner Öffnung beträgt 1 cm; das zweite, eine ebenfalls kegelförmige Vertiefung, geht nach hinten unten und hat eine Länge von $^1/_2$ cm, einen Öffnungsdurchmesser von 7 mm. Von dem Grunde des vorderen Divertikels aus läuft ein solider, bindegewebiger Strang nach dem atretischen Anus zu; dieser Strang ist an seinem oberen Ende knopfartig verdickt und an dieser Stelle etwa 7 mm breit.

Zu beiden Seiten des nach hinten und links abgeknickten unteren Teiles der Wirbelsäule (also etwa vom dritten Lendenwirbel abwärts) liegen die Nebennieren und Nieren. Sie bilden jederseits einen 4 cm langen und 3 cm breiten Wulst, der deutlich zwei gleichgrosse, aber verschiedenfarbige Teile erkennen lässt, die mehr gelbliche Nebenniere und die nach unten angrenzende, blaurot durch ihre Kapsel scheinende Niere. Die beiden Nebennieren und Nieren liegen symmetrisch zur Wirbelsäule als Axe, die ersteren getrennt durch die zwischen ihnen inserierende Radix mesenterii, die letzteren berühren sich in der Mittellinie. Durch die abnorme Krümmung der Wirbelsäule liegt die linke Nebenniere am höchsten, in gleicher Höhe befinden sich linke Niere und rechte Nebenniere, und am tiefsten steht die rechte Niere. Die beiden Nebennieren haben eine derbe Kapsel mit einem breiartig weichen, gelblichen Inhalt. Die linke Niere ist deutlich embryonal gelappt; das Nierenbecken ist etwas dilatiert. Die rechte Niere ist weniger deutlich gelappt, ihr Becken ist nicht erweitert. Die Kapseln und das Parenchym beider Nieren lassen keine pathologischen Veränderungen erkennen.

Der linke Ureter zieht hinter der Tube in einigen Biegungen abwärts; er ist $4^1/_2$ cm lang und 2 mm breit, nach unten zu wird seine Lichtweite immer enger. Seine feine, schlitzartige, gerade noch für eine Haarsonde durchgängige Öffnung befindet sich in dem schon beschriebenen, eigen-

tümlich narbig veränderten Hautfeld und zwar ein wenig auswärts von der Mitte des linken Randes der Schleimhautfläche der evertierten Blase.

Der rechte Ureter ist nur $2^1/_2$ cm lang, 4 mm breit, er zieht gerade abwärts; seine Öffnung ist spaltförmig und für eine Sonde von $^3/_4$ mm Stärke durchgängig. Die Stelle dieser Öffnung entspricht derjenigen des linken Ureters, nur liegt sie etwas mehr noch auswärts vom rechten Rand der Blasenschleimhaut.

Das linke Ovarium liegt in der Mitte des oberen Randes der linken Niere, es ist 7 mm lang und etwas weniger breit und hat eine linsenförmige Gestalt. Von rechts nach oben und dann nach links wird es in mehreren Windungen umzogen von der mit der Unterlage verwachsenen Tube; diese nimmt dann ihre Richtung nach medial und unten und geht ohne merklichen Unterschied in das linke Uterushorn über.

Das rechte, stärker als das linke entwickelte Ovarium hat walzenförmige Gestalt und ist 1 cm lang, es liegt in der Höhe der rechten Nierenmitte, ganz nahe an der Stelle der Bauchwand, wo Bauchhaut und Membran zusammenstossen; ebendahin hat es auch zwei kurze, strangartige Adhäsionen. Das Fimbrienende der rechten Tube liegt nach oben; die Tube selbst ist stärker gebildet als die linke. Sie umzieht das Ovarium hakenförmig an dessen Aussenseite und geht in der Richtung nach medial und unten allmählich in das rechte Uterushorn über. Beide Tuben sind solide Gebilde ohne jedes Lumen. Die Uterushörner nähern sich einander bis auf einen Centimeter an der Stelle, an welcher die vordere Ausstülpung des unteren Darmendes knopfförmig endet; von hier biegen sie annähernd rechtwinkelig nach unten ab. Sie laufen also ein Stück weit parallel im Abstand von 1 cm abwärts und vereinigen sich erst knopfförmig dicht hinter dem Anus atreticus. Wie die Tube, so ist auch das rechte Uterushorn stärker als das linke entwickelt; es besitzt seinen

grössten Umfang in der Mitte ($3^1/_2$ cm) und verjüngt sich wieder nach unten. Entsprechend seiner grössten Ausdehnung hat es ein sichelförmiges Lumen, das aber nach oben und unten verschwindet. Das linke Uterushorn ist vollständig solid. Beide Uterushörner sind äusserst fest mit ihrer Umgebung verwachsen. Von ihrer Vereinigungsstelle aus, die übrigens keinen äusseren Muttermund zeigt, zieht die $1^1/_2$ cm lange Scheide schräg aufwärts und endigt, wie schon erwähnt, an dem Wulst unterhalb der evertierten Blase.

Gefässsystem.

Wie schon erwähnt, gehen von dem Aortenbogen in normaler Weise die Hauptgefässe für die obere Körperhälfte ab. Die unterhalb des Zwerchfells, an der Cardia des Magens von der Aorta abzweigende Arteria coeliaca zeigt normale Äste. Es folgt die Arteria mesenterica superior. Zwischen den beiden Nebennieren, die von ungewöhnlicher Grösse sind, und deren jede ein besonderes Gefäss von der Aorta bezieht, gehen in folgender Ordnung ab: Zuerst die linke Arteria suprarenalis, dann die linke Arteria renalis und endlich die rechte Arteria suprarenalis und Arteria renalis. Die Arteria mesenterica inferior fehlt. Die Aorta läuft dann unter die rechte Niere und gibt dort zwei gleich starke Arteriae iliacae communes ab, die sich nach kurzem Verlauf teilen. Von der Abzweigungsstelle der beiden Arteriae iliacae communes läuft ein, dieselben an Stärke bedeutend übertreffendes Gefäss noch eine kurze Strecke an der Wirbelsäule weiter, um sich dann im Bogen nach rechts zu wenden und an der unteren Spitze des dreieckigen Einrisses in der Membran, bedeckt von dem bereits geschilderten sporenförmigen Membranzipfel, aus der Körperhöhle auszutreten. Es ist dies die Arteria umbilicalis dextra.

Im Gebiet der oberen Hohlvene fällt der Mangel der

Vena azygos auf. Sie wird ersetzt durch eine Vena hemiazygos accessoria und eine ziemlich stark entwickelte Vena intercostalis suprema, welche beide an gleicher Stelle in die Vena anonyma sinistra münden. Im übrigen liegen im Wurzelgebiet der Vena cava superior ganz normale Verhältnisse vor. Ganz anders aber verhält sich die untere Hohlvene, die sich in merkwürdiger Weise mit der Pfortader vermischt.

Die beiden Venae iliacae communes vereinigen sich erst etwas oberhalb der Teilungsstelle der Aorta, sind aber vorher durch eine starke Queranastomose untereinander verbunden. Das durch ihre Vereinigung entstandene Gefäss nimmt bald darauf von links die Vena renalis sinistra auf, in diese münden die Vena suprarenalis sinistra und Vena spermatica interna sinistra. In gleicher Höhe mit der Vena renalis sinistra mündet die Vena mesenterica superior (magna), hierauf die Vena spermatica interna dextra, dann die Vena renalis dextra und endlich etwas oberhalb die Vena suprarenalis dextra. Hierauf nimmt das bisher als Vena cava inferior charakterisierte Gefäss ganz den Verlauf der Vena portarum, nimmt noch eine Vena lienalis auf und mündet in den Hilus der Leber. Die Lage dieses Gefässes im Ligamentum hepatoduodenale entspricht ganz derjenigen der Vena portarum.

Gefässverlauf in der Leber.

Hinten, oben in der Lebersubstanz verläuft bogenförmig, nach oben konkav gerichtet, ein Gefäss von weitem Kaliber und sendet zahlreiche Äste strahlenartig nach unten. Dieses Gefäss setzt sich zusammen aus der links oben in die Leber eintretenden Vena umbilicalis und der mit ihr kommunicierenden, vom Hilus kommenden Vena portarum. Das Verzweigungsgebiet ist also die hintere Leberhälfte. In der vorderen Leberhälfte sammelt sich aus zahlreichen,

nach oben zu zusammenlaufenden Wurzeln, die in drei Hauptteile zusammenfliessen, die Vena cava inferior (= Venae hepaticae) und mündet dann nach kurzem Verlauf (1 cm) in die rechte Vorkammer. Der Ductus venosus (Arantii) fehlt.

Knochensystem.

Die Wirbelsäule ist im Brustteil linkskonkav kyphoskoliotisch (tiefste Stelle der Kyphose — siebenter Brustwirbel), im Lendenteil stark lordotisch (höchste Stelle der Lordose — dritter und vierter Lendenwirbel); sie ist in ihrer Gesamtheit linkskonkav skoliotisch; die rechte Seite ist etwas nach vorne gedreht. Infolge der Skoliose stehen die rechten Rippen weiter voneinander ab und reichen tiefer als die linken; ausserdem sind sie auch allesamt in einer Linie, die $^1/_2$ cm auswärts von den Rippen-Querfortsatzgelenken verläuft, rechtwinklig nach vorne abgebogen. Sie bilden so eine ebene Platte, die in ihrem unteren Teil den unteren Brust- und den oberen Lendenwirbeln fest aufliegt, entsprechend der höchsten Ausbiegung der Skoliose noch rechts. Natürlich ist hierdurch der rechte Thoraxraum sehr verengt, er bildet nur eine, sich nach oben etwas erweiternde Tasche. Auf dieser rechten Seite befinden sich nur zehn Rippen. Die linken Rippen, schon durch die Skoliose näher zusammengedrängt, erleiden noch durch die unten an die zehnte und elfte Rippe angepresste linke Darmbeinschaufel einen Druck nach oben; ihre Zwischenräume sind also sehr gering. Die zweite Rippe ist auf die erste geschoben, die sechste Rippe ist ganz nach innen gedrückt; die zehnte und elfte Rippe sind 1 cm ausserhalb der Rippen-Querfortsatzgelenke durch die Darmbeinschaufel dergestalt eingedrückt, dass sie an der Innenseite der rechten Thoraxwand den schon erwähnten Knochenvorsprung bilden. Im übrigen verlaufen die Rippen, deren Zahl auf dieser Seite elf beträgt, im Bogen nach vorne

und unten, so dass (auch infolge der Skoliose) der linke Thoraxraum bedeutend geräumiger ist als der rechte. Von dem zehnten Brustwirbel abwärts schliessen sich die hinteren Wirbelspangen nicht mehr zum Rückgratskanal. Es entsteht hierdurch ein 4 cm langes, $1^1/_2$ cm breites, kahnförmiges Bett, das oben $1^1/_2$ cm tief ist, nach unten zu seichter wird; in demselben befindet sich das Ende des Rückenmarkes und ist fest mit den benachbarten Fett- und Muskelmassen verwachsen. Wir haben also hier eine Spina bifida occulta vor uns. Mit den Rändern der offenen Rückgratsrinne sind die medialen Ränder der beiden Darmbeinschaufeln längs des vierten und fünften Lendenwirbels und des ersten und zweiten Kreuzbeinwirbels ligamentös verbunden. Diese beiden Darmbeinflügel sind nach vorne schwach konkav ausgehöhlte Platten; sie haben sich um ihre medialen Ränder derart nach hinten gedreht, dass die linke in einem rechten Winkel, die rechte in einem nach vorne offenen, stumpfen Winkel auf die Sagittalebene auftreffen. Wie schon erwähnt, stösst der linke Darmbeinkamm, infolge der linkskonkaven Skoliose der Wirbelsäule, an die zehnte und elfte Rippe an und drängt sie nach oben. Das Kreuzbein ist nach vorne konvex gewölbt; die rechte Pars lateralis des Kreuzbeins ist verkümmert; die Foramina sacralia anteriora sind bis auf die linken oberen sehr schlecht ausgebildet. Das Steissbein ist nach hinten und rechts abgeknickt. Die beiden Facies symphyseos der Schambeine stehen 4 cm weit auseinander; dementsprechend sind die Schambeinäste nach aussen, die Sitzbeinknorren so sehr nach innen gedreht, dass sie sich berühren. Das rechte Schambein, als das tiefere, unterlag offenbar einem stärkeren Druck von unten; infolge davon hat das Foramen obturatum eine geringere Höhe als links. Durch die gewaltsame Drehung der Beine nach aussen und durch ihre Verlagerung auf die Rückseite des Kindes sehen

die Acetabula und die grossen Trochanteren nach hinten innen und oben, die kleinen Trochanteren nach unten. Die Bewegungen im Hüftgelenk sind übrigens nicht gehemmt.

Zum Schlusse dieser Beschreibung möchte ich erwähnen, dass ich den in zwei Lippen geteilten Wulst unterhalb der evertierten Blase als Labia minora auffasse, und dass ich das untere Darmende für das Coecum, das hintere Divertikel desselben für den Processus vermiformis und die ovale Kommunikationsöffnung des Darmendes nach oben für die Valvula ileo-coecalis halte.

Als Resultate der Untersuchung will ich hier die einzelnen Missbildungen meines Präparates geordnet zusammenstellen, bevor ich mich der Erörterung der Entstehungsweise zuwende. Es wurden also festgestelt:

Bauch- und Beckenorgane:

Bauchspalte. (Vergrösserung der Leber, vollständiger Defekt der Gallenblase, Vergrösserung der Nebennieren, peritonitische Verklebungen der Darmschlingen, Bluterguss in Magen und Darm.)

Anus praeternaturalis mit vollständiger Obliteration des Enddarmes und Anus atreticus.

Blasenspalte.

Obliterierter Uterus bicornis. (Vagina simplex.)

Vollständiger Defekt der Clitoris und der Labia maiora.

Gefässystem:

Fehlen der Vena azygos.

Verschmelzung der Vena portarum und Vena cava inferior.

Fehlen des Ductus venosus Arantii.

Fehlen der Arteria und Vena mesenterica inferior.

Fehlen der Arteria umbilicalis sinistra.

Knochensystem:

Beckenspalte.

Anomalien der Beckenknochen.
Spina bifida.
Linkskonkave Kyphoskoliose im Brustteil, Lordose im Lendenteil der Wirbelsäule.
Verdrehung der Beine nach aussen und Verlagerung derselben auf den Rücken des Kindes.
Rechter Pes valgus.

Placenta, Nabelschnur, Eihäute:

Subamniotische Cysten.
Fehlen der Nabelschnur.
Amnionfalten.

Bei der Darlegung der Ätiologie wende ich mich zuerst derjenigen Gruppe von Missbildungen zu, die für mein Präparat charakterisierend ist, und die als typische Form schon lange erkannt und von Bartels zuerst (M. Bartels, Über die Bauchblasengenitalspalte. Arch. f. Anat. u. Physiol. 1869) mit dem Namen Bauchblasengenitalspalte belegt wurde.

Man fasst unter diesem Namen einen Symptomenkomplex zusammen, den Marchand (Missbildungen, in A. Eulenburgs Real-Encyklop. d. ges. Heilk. 1897), wie folgt, anführt:

„Die nach vorn vorgewölbte hintere Blasenwand ist mehr oder weniger vollständig in zwei Hälften getrennt, zwischen denen sich entweder die offene Mündung des Ileumendes, seltener die des Coecum oder Colon oder ein breiterer Streifen Darmschleimhaut oder selbst mehrere Darmöffnungen befinden. Durch diese Öffnungen prolabiert ein Teil des Darmes, wodurch penisähnliche oder rüsselartige Vorsprünge entstehen, welche sich reponieren lassen. Gleichzeitig findet sich ausser breiter Symphysenspalte Spaltung der äusseren Genitalien, meist Epispadie; die beiden Hälften des Penis oder der Clitoris können durch die prolabierten Teile weit auseinander

gedrängt sein, ebenso Scrotum und Labia majora. Beim weiblichen Geschlecht sind auch die inneren Genitalien (Müller'schen Gänge) an ihrer Vereinigung gehindert, so dass Uterus und Vagina duplex entsteht.

Die beiden Vaginen öffnen sich entweder nebeneinander in der Blasenwand oder die eine von beiden endet blind; in einzelnen Fällen fehlte dabei der Anus praeternaturalis. Der After ist sehr häufig verschlossen.

Eine der häufigsten Komplikationen ist Nabelstrangbruch, ferner Spina bifida; das Becken kann seitlich verengt, das Kreuzbein nach vorne gekrümmt sein. Ist der die Blasenschambeinspalte begleitende Nabelstrangbruch umfangreicher, so entsteht die totale Bauchblasengenitalspalte, bei welcher im übrigen ähnliche Verhältnisse vorliegen, wie bei der eben erwähnten Form."

Man kann sich eine abnorme Spaltbildung einer wachsenden Frucht auf zwei Arten entstanden denken. Einmal kann man annehmen, dass ein Hohlorgan unter abnormen Druckverhältnissen (z. B. bei Verschluss des Abflussweges) platzt oder man kann sich vorstellen, dass Organe, die in der Mittellinie des Körpers sich aus zwei symmetrischen Hälften im Laufe der Entwicklung zusammenschliessen, spontan nicht an diesem Vorgang teilnehmen oder, durch irgendwelche äussere Einwirkungen verhindert, nicht teilnehmen können. Diese beiden Möglichkeiten hat man auch zur Erklärung der Entstehung der Blasenspalte angewendet. Es ist klar, dass ohne enge Fühlung mit der Entwicklungsgeschichte wohl recht sinnreiche Hypothesen, aber keine exakt gestützten Theorien zustande kommen können, und da noch in den letzten fünfzehn Jahren Keibel, Retterer und Reichel falsche Anschauungen über die Entstehung der Blase durch Forschungen über die Entwicklungsvorgänge

am Schwanzende von Säugetierembryonen zerstörten, so muss die grosse Anzahl früherer Hypothesen auf diesem Gebiet mehr oder minder unvollkommen sein. Ausser durch den unvollkommenen Stand der Entwicklungsgeschichte wurde das Zustandekommen einer allgemein anerkannten Erklärungsweise durch den Umstand erschwert, dass wir in den Untersuchungsobjekten Gebilde vor uns haben, die vielfach durch die weiteren Entwicklungsvorgänge im Uterus umgestaltet wurden und also einer rekonstruierenden Phantasie viel Spielraum übrig liessen.

Die älteste und rein mechanische Erklärung der Entstehung einer Blasenspalte stammt von A. Bonn (1781) und wurde von Duncan (1805. Edinburg. med. journ.) weiter ausgebildet. Nach der Annahme dieser Autoren soll sich die Urethra aus irgend einem Grunde nicht bilden, und dies sei der Grund der Berstung der durch Sekrete enorm ausgedehnten Blase. Hierbei sollen die Schambeine auseinander gedrängt werden und sogar die Bauchdecken platzen. Duncan stützt sich hierbei auf die Tatsache, dass Ureteren und Nierenbecken öfters erweitert gefunden werden. Roose (1793) hält die ungenügende Vereinigung der beiden Beckenhälften für die Ursache des Blasenspalts; Creve (1793) denkt an eine traumatische Sprengung der Symphyse durch einen Fall der Mutter. J. Müller, Rokitansky u. a. schliessen sich der Duncan'schen Theorie an. J. Fr. Meckel (1812) denkt an eine Hemmungsbildung und glaubt, diese Missbildung sei in einer frühen Periode des Embryonallebens normalerweise vorhanden; Meckel griff die Duncan'sche Theorie mit gewichtigen Gründen an und erreichte wenigstens, dass man die Ruptur der Blase in die frühe Zeit zurückverlegte, in der die Bauchdecken noch nicht völlig gebildet sind. Seine Theorie wurde jedoch deswegen nicht allgemein angenommen, weil es nicht gelang, die Blasenspalte als eine normale Ent-

wicklungsstufe aufzufinden. Mit dieser oben besprochenen Modifikation sprachen sich dann ferner für die Berstungstheorie aus: Ahlfeld (Archiv für Gynäkologie X u. XI u. Die Missbild. d. Menschen, 1880 u. 1882), Winckel (Die Krankh. d. weibl. Blase und Harnröhre, 1885), Steiner (Archiv f. klin. Chirurg. XV) und Thiersch (Berlin. klin. Wochenschr. 1875). Der letzte Autor war vorher Anhänger der Hemmungstheorie; er änderte aber seine Ansicht, hauptsächlich bewogen durch das Vorkommen von Dilatation der Ureteren und Narbenbildungen in der Umrandung der gespaltenen Blase. Rose (Monatsschrift für Geburtskunde u. Frauenkrankh. Bd. 26) glaubt, die Blasenspalte komme einfach durch Offenbleiben des Urachus zustande, findet aber wenig Anhänger. In neuerer Zeit nahm Kaufmann (Verletz. u. Krankh. d. männl. Harnröhre u. d. Penis, 1886) die alte Duncan'sche Theorie wieder auf; er verlegte die Entstehung der Missbildung in eine Zeit, in der bereits das Becken und die Bauchdecken geschlossen sind. Nach der Ansicht dieses Autors besteht der Grund der Harnstauung in der gestörten Entwicklung der Harnröhre im Eichel- oder Schaftteil; er stützt sich dabei auf die Rose'sche Hypothese der Urethraentwicklung, die im grössten Widerspruch mit der Entwicklungsgeschichte sich befindet. Für die Hemmungstheorie entscheiden sich in neuerer Zeit Bartels (M. Bartels, Über die Bauchblasengenitalspalte, Archiv f. Anat. u. Physiol. 1869), Keibel (Anatom. Anzeiger 1891), P. Reichel (Archiv für klin. Chirurg. 1893 XLVI) und Marchand. Hierzu ist zu bemerken, dass die Blasenspalte, wie sie bei der fertigen Missbildung vorgefunden wird, zu keiner Zeit der normalen Entwicklung besteht; es ist also der Beweis für die Richtigkeit der Hemmungstheorie bisher noch nicht geführt. Dieselbe ist aber deswegen nicht etwa widerlegt; denn die Hemmung kann ja in einer früheren Periode, als man bis

jetzt annimmt, stattfinden, also ehe die Harnblase und die äusseren Genitalien sich entwickeln. Auf jeden Fall ist die Hemmungstheorie heute genügend entwicklungsgeschichtlich gestützt und überzeugt durch ihre Einfachheit und Einheitlichkeit. Sehen wir im übrigen zu, welche Beweise beide Erklärungsweisen für sich zu haben glauben; ich folge hierbei den Ausführungen P. Reichels:

Die Umgebung der Blasenspalten und der Urethral-Spalten oder -Fisteln gleichen häufig ausserordentlich dem Narbengewebe; Thiersch bezeichnet es treffend als wie von misslungenen plastischen Operationen herrührend. Es ist dies einer der Hauptstützpunkte der Berstungstheorie. Hiergegen kann man einwenden, dass es Fälle gibt, bei denen die Blasen- oder Harnröhrenschleimhaut völlig glatt in die umgebende Haut übergeht. Das narbige Aussehen ist aber auch entwicklungsgeschichtlich sehr wohl zu erklären. Bei der normalen Entwicklung geht die Verschmelzung der präformierten Spalten von der Tiefe, d. h. der Schleimhautseite nach der Oberfläche, also der Haut vor sich; in der Nähe von Spalten oder Fisteln können sich deshalb nur diejenigen Gewebe noch erreichen, die zur Subcutis werden, nicht aber mehr jene, aus denen sich die Cutis bildet. Es werden demnach diese Teile nur von dem über sie hinwegziehenden Epithel, aber nicht von dicker, verschieblicher Haut bedeckt sein; daher behalten sie das eigentümliche glatte, narbige Aussehen, die weissliche Farbe und grenzen sich gegenüber der pigmentierten Haut deutlich ab. Die intrauterine Heilung der Blasenspalte gilt ferner als eine Hauptstütze der Berstungstheorie. Jedoch kann man hierbei ebensogut an einen verspäteten und daher unvollkommenen Verschluss der für frühe Verschmelzung bestimmten Teile denken, analog den intrauterinen Heilungen von Hasenscharten oder schrägen Gesichtsspalten. Die bei Blasenspalte so häufige Dilatation der

Ureteren spricht zwar sehr zu Gunsten einer bestandenen Urinstauung, doch bildet sie durchaus keinen konstanten Befund. Auch könnte die Eversion der gespaltenen Blase oder narbige Verengerung der Ureterenmündungen die Urinstauung herbeiführen. Diejenigen Fälle von Blasenspalte, welche mit Epispadie verbunden sind, und das ist die Mehrzahl, können nach der mechanischen Theorie, da der Grund ja in der Imperforatio glandis liegt, erst nach Schluss der Genitalrinne entstanden sein. Nun gibt es aber eine grosse Anzahl von Fällen, bei denen gar kein Hindernis in der Harnröhre vorliegt; es erscheint gezwungen, wenn man annimmt, es habe sich die ursprünglich fehlende Kommunikation nach dem Bersten eingestellt; denn dann müssten mehr Anzeichen einer Harnstauung vorhanden sein, als gewöhnlich solche Fälle zeigen. Wie wenig wahrscheinlich eine Bauchdecken- und Symphysentrennung durch eine übermässig dilatierte Blase entstanden zu denken ist, zeigen die Befunde bei mit totalem Harnröhrenverschluss geborenen Kindern: Hier sind wohl Blase, Ureteren und Nierenbecken dilatiert, die Urethra dagegen kaum nennenswert; von einer Symphysentrennung aber oder einer Bauchdeckenruptur ist keine Spur vorhanden. Es ist anzunehmen, dass der Fötus, bevor es hierzu käme, eher abstirbt oder vorzeitig geboren wird.

Aber selbst wenn man die Möglichkeit einer Berstung zugibt, so müsste doch immer nur eine einzige und zwar die schwächste Stelle geborsten sein; damit stehen aber diejenigen Fälle im Widerspruch, bei denen multiple Fistelöffnungen bei Hypospadie vorgefunden werden, und erst recht die Fälle von Epispadie. Ferner ist es nicht gut denkbar, dass das Bersten stets genau in der Mittellinie oder sogar in der ganzen Länge der Blase und Harnröhre stattfinden könne. Mit dem Moment der Berstung an einer Stelle wäre ja die Harnstauung sofort behoben. Will man die Spaltung

auf der ganzen Linie dadurch erklären, dass eine Urininfiltration vorausgegangen sei, so sprechen doch die regelmässigen anatomischen Befunde hiergegen. Sobald man an ein Bersten der Blase denkt, so müsste es doch auch möglich sein, dass die Blase für sich allein platzt und die Bauchdecken unversehrt bleiben. Dies ist aber noch nicht beobachtet worden, wohl aber sind Fälle bekannt, bei denen die intakte Blase durch eine Bauchspalte nach aussen getreten war. Nimmt man an, dass in jedem Falle die Bauchdecken vor dem Platzen der Blase auseinanderweichen, warum retrahiert sich denn dann niemals die geborstene Blase, warum sind denn die Ränder derselben stets mit den Bauchspalträndern verwachsen? Man muss also mit Ahlfeld annehmen, dass die Blase in jedem Fall ausgiebig an ihrer Vorderfläche mit der Bauchwand verwächst; aber dann wäre es immer noch sehr wohl möglich, dass der Riss beim Bersten einmal über diese Adhäsionen hinausginge, was aber noch nicht beobachtet worden ist.

Es gibt nun noch eine Anzahl von Befunden, besonders bei Epi- und Hypospadie, die durch die Berstungstheorie nicht erklärt werden; es würde aber zu weit führen, sie alle hier aufzuführen; ich verweise hierüber auf die Abhandlung von P. Reichel. Meiner Ansicht nach sind obige Einwürfe gegen die Annahme einer Berstung triftig genug.

In welcher Weise begründen nun aber die Anhänger der Hemmungstheorie ihre Ansicht? Ich will hier die Theorie Thierschs von der fehlerhaften Zeitfolge des Beckenschlusses und der Kloakenteilung, die später von ihrem Autor wieder aufgegeben wurde, übergehen, ebenso die Erklärungsversuche Bartels, der einen entwicklungsgeschichtlichen Irrtum verwertet, nämlich die Behauptung Reicherts, die Allantois sei ursprünglich doppelt angelegt. Da die entwicklungsgeschichtlichen Kenntnisse über das Schwanzende

noch zu unvollständige waren, so sind diese mangelhaften Begründungen verständlich.

Strahl (Arch. f. Anat. u. Physiol. 1885. Anat. Abt. „Zur Bildung der Kloake des Kaninchenembryos.“) nannte eine Stelle am hinteren Ende der Primitivrinne, an der das verdickte Entoderm direkt zum Ektoderm heranreicht, „Aftermembran“, da dieselbe die Stelle der späteren Kloakenöffnung darstellt; er wies nach, dass noch hinter dieser Membran ein kleines Stück Primitivrinne sich befinde, das sich von hinten nach vorne (entgegen dem sonstigen Rückbildungsmodus) rückbilde. Bonnet (Anat. Anzeiger 1888. „Über die Entwicklung der Allantois etc.“) und F. Keibel (Archiv f. Anat. u. Physiol. 1888. Anat. Abt. „Entwicklungsvorgang am hinteren Ende des Meerschweinchenembryos.“) bestätigen diese Ergebnisse. Keibel stellt fest (Anat. Anzeiger 1891, Nr. VII. „Zur Entwicklung der Harnblase.“), dass beim Kaninchen wenigstens das untere Ende der Blase, das Trigonum Lieutaudii, sich aus einem Teil der Kloake entwickelt und machte es wahrscheinlich, dass auch beim Menschen die gleiche Entwicklungsart vorkomme. Zu dem gleichen Resultat kam auch Retterer (Journ. de l'anat. et de la physiol. 1890. «Sur l'origine et l'évolution de la region anogénit. des mammif.»). Keibel hat auch auf Grund dieser Beobachtungen eine neue Lehre über die Entstehung der Blasenspalte aufgestellt; er sagt: „Es scheint, dass beim Menschen und Meerschweinchen die Aftermembran auf den Teil der Kloake übergreift, der in die Harnblase einbezogen wird. Diese Aftermembran aber, welche von ganz früher Entwicklungsperiode an nur aus Ektoderm und Entoderm besteht, gehört nach den Untersuchungen von Kölliker, Strahl, Bonnet und mir dem hintersten Ende des Primitivstreifens an. Ja, es lässt sich der Primitivstreifen sogar, wie Strahl für das Kaninchen und ich für das Meer-

schweinchen gezeigt haben, noch über die Aftermembran hinaus verfolgen. Wir haben demnach in der Bauchblasenspalte eine präformierte Bildung vor uns, welche wir wohl einem Teil der älteren Öffnung des Darmkanals, dem Blastoporus, gleichsetzen dürfen. Bleibt das Wachstum der seitlichen Bauch- und Beckenwände zurück, so kommt es, wie sonst im After und an der Öffnung des Sinus urogenitalis, zu einer Dehiscenz in der ganzen Linie, zur Bauchblasenspalte, welche wir demgemäss als eine Hemmungsbildung aufzufassen haben, und deren Kombination mit Hemmungsbildungen in naheliegenden Teilen uns jetzt um so natürlicher scheinen wird."

Dieser Keibel'schen Lehre schliesst sich auch Vialleton (Archiv provinc. d. chir. 1892, Nr. 3. «Essai embryologique sur le mode de format. de l'exstrophie de la vessie»), Reichel und Marchand an. Letzterer hält es auch für wahrscheinlich, dass sich die Spaltung nicht allein auf den Primitivstreifen beschränkt, sondern auch den Bauchstiel betrifft, so dass hiermit eine offene Kommunikation zwischen Allantoisanlage und Amnionhöhle einträte. Diese Theorie der Entstehung der Bauchblasenspalte und der Epispadie führt alle diese Missbildungen auf eine Unterlage zurück, nämlich das Offenbleiben der an diesen Teilen gelegenen Primitivrinne; sie verdient ihrer Einheitlichkeit und Klarheit wegen allgemeine Anerkennung. Sie wird unterstützt durch die Tatsache, dass mit diesen Missbildungen öfters noch andere Hemmungsbildungen zusammentreffen, so z. B. Hasenscharte und schräge Gesichtsspalte.

Fragen wir uns aber, welche Ursachen dieser Hemmung zu Grunde liegen, so kommen verschiedene Möglichkeiten bei der Beantwortung in Betracht. Man kann an eine Zerrung denken, welche vom Dottersack ausging, welcher abnorm mit dem Chorion verbunden gewesen sein kann; hierbei würde

dann wohl eine ungewöhnliche Festigkeit der Fasern des Magma eine Rolle spielen können. Die mangelhafte Abschnürung der Bauchdecken vom Amnion wäre dann erst die Folge und um so deutlicher ausgebildet, je mehr der Embryonalkörper mit seiner Ventralfläche an das Chorion herangezogen wäre. Diese Möglichkeit stellt Marchand auf. Ahlfeld äussert eine ähnliche Ansicht, nur denkt er an eine plötzliche Füllung der Amnionhöhle, durch welche der Dottersack schnell vom Bauche der Frucht weggedrängt würde. Zerreisse hierbei der Dotterstrang nicht, so müssten die Darmschlingen, an welchen er hafte, folgen. Ahlfeld stellt sich vor, dass der Zug am Dotterstrang beim Entstehen der Bauchblasengenitalspalte in gegen das hintere Ende der Frucht geneigter Richtung stattfände, weil die Dotterblase aus irgend einem Grund mehr am Schwanzende läge. Der Enddarm mit der Allantois soll so gegen die Schamfuge gedrängt werden und die Vereinigung der Teile hindern, die, von der Seite kommend, sich in der Mitte vereinigen wollen. Dabei kann durch den Zug der Enddarm selbst obliterieren oder zerreissen (hierdurch kommt auch kein Anus zustande); reisst dann der Dotterstrang nach einiger Zeit ab, so ist dadurch der Anus praeternaturalis erklärt. Die Tatsache, dass alle vor dem Darm gelegenen Gebilde, also die Geschlechtsorgane, die Blase, die Symphyse und die Bauchdecken nicht zur Vereinigung gelangen, und ferner der Umstand, dass der Enddarm stets stark verändert, wenn nicht ganz obliteriert ist, sprechen so zwingend dafür, dass ein Zug am Darm und natürlich durch den Dotterstrang stattgefunden haben muss, dass man diese Erklärungsweise nicht wird ersetzen können, sobald eben mit der Bauchspalte, Blasenspalte und Symphysentrennung auch Uterus bicornis und Obliteration des Enddarms vorhanden ist. Ob nun der Zug am Dotterstrang plötzlich durch Füllung der Amnion-

höhle entstand oder langsamer durch das Wachstum der Frucht (bei dem Festhaften des Dottersackes am Chorion), das lässt sich einfach nicht entscheiden. Diejenigen Fälle von Eventration, welche mit Cranioschisis, umfangreicher Encephalocele posterior und Rachischisis verbunden sind, dürften sich nach der Ansicht Marchands auf eine unvollständige Lösung des Amnion vom Chorion an seiner Dorsalfläche zurückführen lassen. Dann gibt es eine Reihe von Fällen, bei denen zahlreiche amniotische Adhäsionen es wahrscheinlich machen, dass eine frühzeitige Verwachsung des Amnion mit der Körperoberfläche des Embryo stattfand, in deren Folge dann Zerrungen der Bauchwandungen und des Embryonalkörpers auftraten. Endlich lässt sich denken, dass der normalerweise in der Gegend der Primitivrinne eintretende Verschmelzungsprozess infolge einer Keimvariation spontan stillstehen kann.

Nach der Ansicht der jüngsten Vertreter der Hemmungstheorie ist der Zeitpunkt des Entstehens der Bauchblasengenitalspalte auf eine ganz frühe Zeit des Embryonallebens, etwa auf die ersten drei Embryonalwochen zu verlegen.

Ich schreite nun zur Erklärung der sekundären pathologischen Befunde an den Baucheingeweiden: Die Verlagerung der Bauchorgane ist bedingt durch die Bauchspalte und die Skelettanomalien. Die übermässige Grösse und anormale Lappenbildung der Leber ist durch die veränderten Raumverhältnisse und die abnormen Gefässbahnen zu erklären. Die Aplasie der Gallenblase kommt gelegentlich auch bei sonst normalen Kindern vor; sie kann in veränderten Druckverhältnissen oder in ungünstiger Blutzufuhr ihren Grund haben. Die peritonitischen Erscheinungen, also die Veränderungen am grossen Netz, und die Verklebungen der Darmschlingen sind darauf zurückzuführen, dass durch

Einrisse in das Amnion Bauchhöhle und Amnionhöhle in Verbindung traten, und dass das nun eintretende, mit Harn und Meconium verunreinigte Fruchtwasser stark reizend auf das Peritoneum gewirkt hat. Die bei meinem Präparat auffallende Hyperplasie der Nebennieren bei mangelhafter Entwicklung der Ovarien erklärt Marchand als eine merkwürdige abnorme Verteilung des Bildungsmaterials benachbarter Anlagen; sie wurde sonst übereinstimmend bei mehreren Fällen von Pseudohermaphroditismus feminismus beobachtet. Die leichte Erweiterung des linken Ureters und des linken Nierenbeckens sind offenbar Anzeichen einer Harnstauung; diese ist aber nicht etwa vor einem Platzen der Blase aufgetreten, denn sonst müssten ja auch die entsprechenden Organe auf der rechten Seite ausgedehnt sein. Nein, diese Harnstauung ist sicher bedingt durch die sehr enge Öffnung des Ureters in der narbig veränderten Blasenschleimhaut. Das Fehlen der Clitoris und der Labia majora ist in ähnlichen Fällen schon beobachtet worden und steht mit der Spaltbildung offenbar in engem Zusammenhang. Die Cruormassen im Magen- und Darmkanal sind die Reste von Blutungen, welche wohl kurz vor der Geburt durch die Zerrungen beim Loslösen des Kindes entstanden sind. Die Milz ist wahrscheinlich bei der Geburt selbst zerrissen.

Zu den Veränderungen der Gefässbahnen, welche ich hier im Zusammenhang erklären will, lässt sich im allgemeinen sagen, dass sich das Gefässsystem derart den Stromverhältnissen anzupassen pflegt, dass Gefässe an Gegenden grossen Widerstandes verkümmern oder ganz obliterieren, und dass sich dann dafür diejenigen entsprechenden Blutbahnen um so kräftiger entwickeln, denen keine Hindernisse entgegenstehen. So ist z. B. bei meinem Präparat die Vena azygos deswegen verschwunden, weil der rechte Thoraxraum ausserordentlich verengt ist; dafür finden wir eine ziemlich

kräftig entwickelte Vena hemiazygos accessoria. Einigermassen schwierig zu erklären sind die merkwürdigen Gefässveränderungen im Gebiet der Vena cava inferior und der Vena portarum. Ich möchte daher an dieser Stelle einen kurzen Abriss der normalen Entwicklungsgeschichte dieser Gefässe einschalten, um das Verständnis des Zustandekommens dieser Anomalien zu erleichtern.

Die intrauterine Blutversorgung der Leber lässt sich in zwei Perioden einteilen. Zuerst erhält dieses Organ seinen Zufluss aus den Dottervenen; dieselben laufen zu beiden Seiten des Duodenums nach oben, umgreifen dasselbe mit ringförmigen Queranastomosen an der Stelle, wo die Lebergänge in das ventrale Darmgekröse hervorsprossen. Diese Dottervenen geben Seitenzweige ab, Venae advehentes, die sich nach Auflösung in Capillaren als Venae revehentes sammeln und in den rechten Vorhof münden. Die zwischen diesen Seitenzweigen gelegenen Abschnitte der Dottervenen veröden hierauf. In der zweiten Periode nimmt die linke Nabelvene am Leberkreislauf teil, sie gibt eine Anastomose zum Ringsinus der Dottervenen ab und leitet so Placentarblut zur Leber. (Die rechte Nabelvene verkümmert zu einer Bauchdeckenvene.) Diese Anastomose nimmt schliesslich alles Nabelvenenblut auf, die Verbindung mit dem Venensinus verödet. Wenn nun die Leber das Umbilicalvenenblut nicht mehr fassen kann, so bildet sich von der linken Nabelvene (am Eintritt derselben in die Leber) aus zur unteren Hohlvene, dicht vor deren Einmündung, eine Gefässbahn aus, der Ductus venosus Arantii. Die Dottervenen verschmelzen an der Stelle, wo sie dicht nebeneinander am Darm herlaufen, zur Pfortader; diese bezieht ihr Blut teils vom Dottersack, teils vom Darmkanal durch die Vena mesenterica. Die erstere Quelle versiegt mit der Rückbildung des Dottersacks, die letztere wird mit dem Wachstum des Darmes, des Pankreas

und der Milz immer ergiebiger. Die untere Hohlvene entwickelt sich verhältnismässig spät; sie tritt als ein unscheinbares Gefäss rechts von der Aorta zwischen den beiden Urnieren auf und verbindet sich caudalwärts durch Anastomosen mit den Kardinalvenen. Die Hohlvene mündet in das Endstück der Dottervenen, also in eine Vena revehens. Durch die Überleitung des Kardinalvenenblutes in die untere Hohlvene entwickelt sich diese dann wegen der günstigeren Strömungsverhältnisse zur Hauptbahn, unter teilweiser Verödung der Kardinalvenenbahnen.

Wie sich aus der Beschreibung meines Präparates ergibt, ist die untere Hohlvene mit der Pfortader etwa von der Höhe der Nierenvenen ab verschmolzen. Weshalb diese Vereinigung beider Gefässe entstand, darüber kann ich nur Vermutungen aufstellen; die Verkrümmung der Wirbelsäule und die infolge der Bauchspalte vielleicht schon in jener Zeit vergrösserte Leber mögen die untere Hohlvene verhindert haben, mit einer Vena revehens in Verbindung zu treten. Die sehr günstigen Strömungsverhältnisse in der Leber dürften dann eher eine Folge, denn eine Ursache dieser Anomalie sein. Im übrigen ist das Fehlen des Ductus venosus Arantii dafür ein Beweis, dass das gesamte Blut der unteren Körperhälfte und der Nabelvene sehr wohl durch die stark vergrösserte Leber zum Herzen gelangen konnte. Die Queranastomose zwischen den beiden Venae iliacae communes und die höhere Vereinigung derselben wird durch die Verwendung der beiden Kardinalvenen zum Aufbau der unteren Hohlvene verständlich. Es ist die Anastomose selbst als Vena iliaca communis sinistra, das darüber gelegene linke Gefäss als persistierendes Stück der linken Kardinalvene, also als eine partielle Verdoppelung der Vena cava inferior aufzufassen. Das Fehlen der Arteria und Vena mesenterica inferior ist in der Aplasie des Enddarmes begründet. Das Vorkommen

nur einer Arteria umbilicalis, hier der rechten, wird von Marchand als Folge der Spaltung des Bauchstieles angesehen.

Die Entstehung der Skelettanomalien meines Präparates stelle ich mir auf folgende Weise vor: Durch den Zug am Dotterstrang wurde der Embryo gewaltsam mit seiner Ventralfläche dem Chorion genähert und in kurzer Distanz zu diesem gehalten (vergl. die Kürze der Nabelgefässe). Durch diesen Zug ist die Einleitung zur lordotischen Haltung der Wirbelsäule gegeben. Wegen der Nähe des Embryos am Chorion und wegen der Amnionverwachsungen zwischen Chorion und den Bauchdecken können die Beine der Frucht nicht an den Leib angedrückt werden. Die häufigen Kontraktionen des Uterus, der Eiform anzunehmen bestrebt ist, überhaupt der Widerstand seiner Wandungen, drehen die Beine allmählich nach aussen und schieben dieselben auf die Rückenfläche des Fötus, wodurch die Lordose weiter verstärkt wird. Erleichtert wird dieser Vorgang durch die Beckenspalte, welche als Hemmungsbildung aufzufassen ist. Die Lordose der Wirbelsäule ist dann weiter Ursache der Spina bifida. Die linkskonkave Skoliose ist vielleicht im Anfang durch das Gewicht der Leber entstanden, darnach durch den Druck der Uteruswandungen weiter entwickelt worden. Sie ist die Ursache des Tieferstehens der rechten Beckenhälfte, wodurch die Beine mehr auf die linke Seite des Rückens verlagert wurden. Die Abflachung der rechten Thoraxwandung ist durch den Druck der Uteruswand auf diese wegen der Skoliose besonders hervorragende Stelle zustande gekommen. Die Pes-valgus-Stellung des rechten Fusses ist ebenfalls durch die dem Druck der Uteruswand besonders ausgesetzte Lage zu erklären. Die Formveränderungen des Beckens und des Kreuzbeins sind die Folgen der Symphysenspalte, der Lordose der Wirbelsäule und der Verlagerung der Beine. Zu erwähnen

bleibt noch, dass die Warze am rechten Oberschenkel wohl die Stelle einer später durchgetrennten Amnionverwachsung bezeichnet.

Zum Schlusse sei noch der Anomalien der Nachgeburt gedacht: Die subamniotischen Cysten sind durch Entzündungen entstanden. Die Faltenbildung des Amnion scheint durch die abnorme Lage der Frucht bedingt zu sein; das Fehlen der Nabelschnur ist ein konstanter Befund bei der sogenannten Verwachsung der Placenta mit der Bauchhaut.

Zum Schlusse dieser Arbeit spreche ich Herrn Obermedizinalrat Prof. Dr. v. Bollinger für die Überlassung des Materials und die Übernahme des Referates und Herrn Dr. Oberndorfer für die Unterstützung bei der Präparation meinen ergebensten Dank aus.

Auch Herrn Hofrat Dr. Molitor in Buchloe fühle ich mich für seine Mitteilungen zu Dank verpflichtet.

Zu den beiden Abbildungen bemerke ich, dass die erste nach einer Photographie des pathologischen Institutes, die gleich nach dem Eintreffen des frischen Präparates gemacht wurde, angefertigt ist; sie wurde wegen der charakteristischen Haltungsanomalien hier aufgenommen.

Um die nähere Orientierung in der Umgebung der Blasenspalte zu erleichtern, habe ich von dem, schon in Formalin gelegenen Präparat, eine Handzeichnung aufgenommen und nach dieser die zweite Abbildung anfertigen lassen.

Litteratur.

C. Gegenbaur: Lehrbuch d. Anatomie d. Menschen. Leipzig 1899.
O. Hertwig: Lehrbuch der Entwicklungsgeschichte. Jena 1896.
Fr. Ahlfeld: Die Missbildungen des Menschen. Leipzig 1880.
F. Marchand: Real-Encyklopädie der ges. Heilkunde. XV. Missbildungen. Wien und Leipzig 1897.
P. Reichel: Die Entstehung der Missbildungen der Harnblase und Harnröhre an der Hand der Entwicklungsgeschichte bearbeitet. Archiv für klinische Chirurgie. 1893. XLVI.

Inaugural-Dissertationen von

E. Becker, Göttingen 1881.
O. Grundies, Berlin 1883.
A. Lachmann, Berlin 1883.
G. Lenz, Kassel 1883.
O. Schmidt, Berlin 1885.
K. Bauer, Würzburg 1894.
H. Vittinghoff, Marburg 1897.
B. Werbelow, Greifswald 1897.

Lebenslauf.

Der Unterzeichnete wurde in Heidelberg geboren am 28. Juli 1877, besuchte das Gymnasium dortselbst und absolvierte es im Juli 1896. Im Jahre 1896, 1897, 1898 studierte er in Wien und Halle Landwirtschaft, um sich im Herbst 1898 in München dem Studium der Medizin zu widmen. Nach dem im Jahre 1900 in München bestandenen Tentamen physicum studierte der Unterzeichnete zwei Semester in Heidelberg und die letzten medizinischen Semester wieder in München, woselbst er auch im Juli 1903 das Staatsexamen bestand. Im September und Oktober 1903 war der Unterzeichnete Volontär-Assistent in der Kgl. Universitäts-Augenklinik in München und befand sich dann seit dieser Zeit grossenteils auf Reisen.

Georg Knauf, appr. Arzt,
z. Zt. in Iffeldorf bei Staltach, Oberbayern.

Abbildung I.
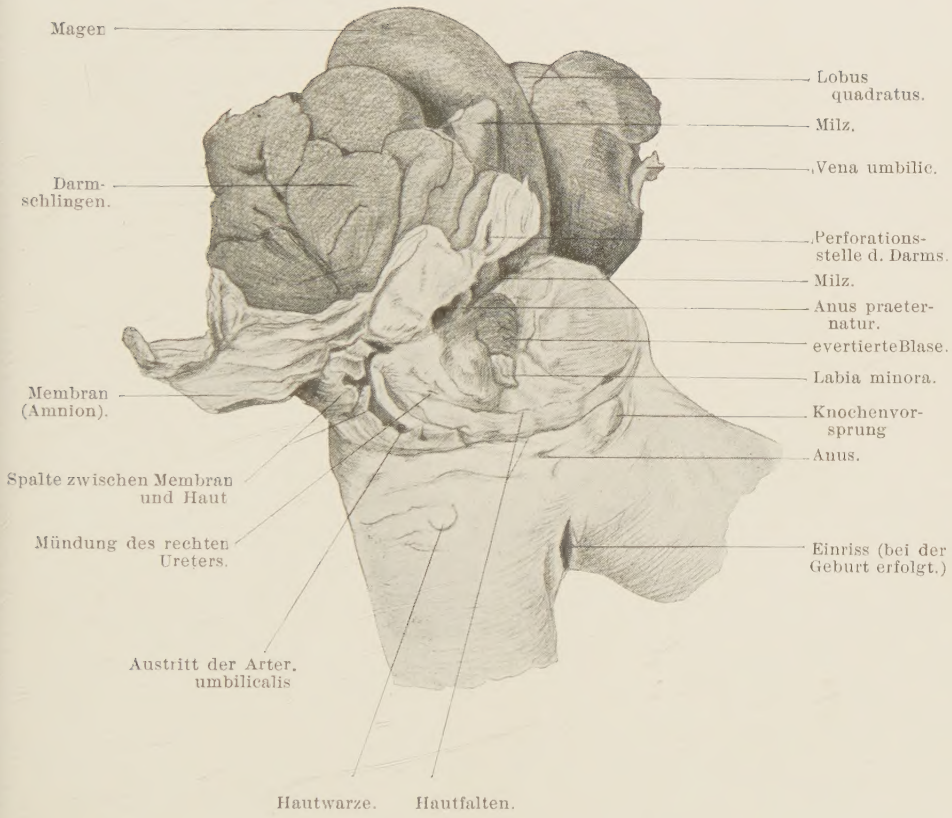
Abbildung II.